

## MANAGEMENT OF ACUTE HEART FAILURE POST ST-SEGMENT ELEVATION MYOCARDIAL INFARCTION IN NON-REVASCLARIZATION CAPABLE HOSPITAL

IvanaPurnama Dewi<sup>1,2</sup>, Kristin Purnama Dewi<sup>1</sup>, Rizaldy Pinzon<sup>1</sup>, BagusAndi Pramono<sup>2</sup>

<sup>1</sup>Faculty of Medicine, Duta Wacana Christian University, Yogyakarta  
<sup>2</sup>Cardiology and Vascular Division, PanembahanSenopati Hospital, Bantul

### ABSTRACT

Acute heart failure (AHF) defined as a sudden gradual onset of heart failure symptoms. Acute heart failure commonly occur after acute onset of ST-segment elevation myocardial infarction (STEMI). ST-segment Elevation Myocardial Infarction can lead to a sudden impairment in systolic and diastolic function, resulting in a decreased cardiac output, elevated filling pressures, and the development of cardiogenic pulmonary edema with rapid fluid accumulation in the lungs that potentially fatal cause of acute respiratory distress. ST-segment Elevation Myocardial Infarction-Acute Heart Failure patients require hospitalization and if possible cardiac catheterization and revascularization. The main treatment goals in the hospitalized patient are to restore euvolemia and to minimize adverse events. Here we report the clinical findings of anAHF case in post STEMI with thrombolytic therapy patient. This case has good prognosis after intensive pharmacology combination therapy.

**Keywords:** STEMI, Acute Heart Failure, Management

### ABSTRAK

Gagal jantung akut (GJA) didefinisikan sebagai gejala awal gagal jantung yang mendadak dan semakin lama semakin memberat. Gagal jantung akut sering terjadi setelah infark miokard akut dengan elevasi segmen ST (STEMI). ST-segment Elevation Myocardial Infarction dapat menyebabkan penurunan fungsi sistolik dan diastolik secara tiba-tiba, mengakibatkan penurunan curah jantung, tekanan ruang jantung meningkat, dan terjadinya edema paru kardiogenik dengan akumulasi cairan di paru-paru yang berpotensi menyebabkan distress pernafasan akut. Pasien STEMI-GJA memerlukan rawat inap dan jika memungkinkan dilakukan kateterisasi dan revaskularisasi jantung. Tujuan penatalaksanaan pada pasien rawat inap adalah untuk mengembalikan euvolemia dan meminimalkan efek samping. Kami melaporkan suatu kasus GJA yang terjadi pasca STEMI dengan terapi trombolitik. Kasus ini memberikan prognosis baik dengan kombinasi terapi farmakologi yang baik.

**Kata kunci:** STEMI, gagal jantung akut, tatalaksana

### PENDAHULUAN

Gagal jantung akut (GJA) merupakan komplikasi yang sering terjadi setelah infark miokard akut (IMA). Studi epidemiologis melaporkan bahwa insidensi gejala gagal jantung akut pasca infark miokard akut dengan elevasi segmen ST (STEMI-GJA) mencapai sekitar 25%. Selain itu, sekitar 40% kasus infark miokard disertai dengan disfungsi sistolik ventrikel kiri<sup>1</sup>.

Dalam berbagai guidelines, reperfusi miokard secepatnya dengan trombolitik ataupun intervensi koroner perkutan (PCI) primer menjadi pilihan dalam tatalaksana STEMI.<sup>2</sup> Dari Global Registry of Acute Coronary Events, juga dilaporkan bahwa dengan semakin banyaknya tindakan PCI primer pada STEMI dan non-STEMI serta peningkatan penggunaan farmakoterapi yang berbasis pada evidence based, angka kejadian gagal jantung menurun sebanyak 9% pada kasus STEMI dan 6,9% pada kasus non-STEMI.<sup>3</sup>

Kami melaporkan sebuah kasus STEMI-GJA di sebuah RS yang tidak memiliki fasilitas untuk revaskularisasi PCI, bahwa dengan kombinasi tatalaksana farmakoterapi yang baik akan memberikan outcome yang baik.

### LAPORAN KASUS

Kami melaporkan kasus, seorang pria berusia 60 tahun datang ke unit gawat darurat (UGD) RSUD Panembahan Senopati, Bantul pada bulan Agustus 2016 dengan keluhan utama nyeri dada khas menjalar ke lengan kiri dan tembus ke punggung belakang, dengan intensitas semakin lama semakin meningkat sejak 4 jam sebelum masuk rumah sakit. Riwayat penyakit dahulu yaitu terdapat kebiasaan merokok, dislipidemia, dan hipertensi. Pada pemeriksaan fisik dan tanda vital masih dalam batas normal. Saat masuk, 12 lead elektrokardiogram (EKG)

menunjukkan elevasi segmen ST V1-V5 dengan detak jantung (HR) 85 kali per menit.

Pasien kemudian di diagnosis dengan STEMI anterior KILLIP I dan diberikan terapi O<sub>2</sub> 3 liter/menit nasal kanul, aspirin 300mg, clopidogrel (CPG) 300mg, dan ISDN 5mg sublingual. Trombolitik dengan alteplase 100mg diberikan secara intravena (i.v). Setelah trombolitik diberikan, EKG menunjukkan penurunan elevasi ST dan pengurangan nyeri dada. Pasien dirawat di unit perawatan intensif (ICU) RSUD Panembahan Senopati, Bantul dengan terapi infus NaCl 0,9% 16 tetes per menit (tpm), fondaparinux 1x2,5mg, aspilet 1x80mg, clopidogrel 1x75mg, captopril 3x12,5mg, bisoprolol 1x2,5mg, dan atorvastatin 1x40mg.

Address for Correspondance : dr. Ivana Purnama Dewi  
Email: dr\_ivanapd@staff.ukdw.ac.id

### HOW TO CITE THIS ARTICLE :

**MANAGEMENT OF ACUTE HEART FAILURE  
POST ST-SEGMENT ELEVATION MYOCARDIAL  
INFARCTION IN NON-REVASCLARIZATION  
CAPABLE HOSPITAL**

## PENDAHULUAN

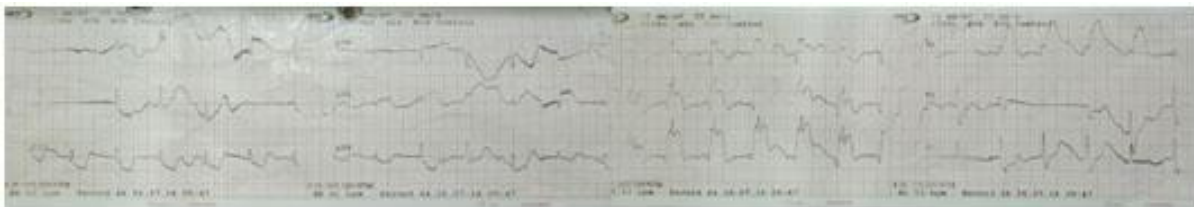Gagal jantung akut (GJA) merupakan komplikasi yang sering terjadi setelah infark miokard akut (IMA). Studi epidemiologis melaporkan bahwa insidensi gejala gagal jantung akut pasca infark miokard akut dengan elevasi segmen ST (STEMI-GJA) mencapai sekitar 25%. Selain itu, sekitar 40% kasus infark miokard disertai dengan disfungsi sistolik ventrikel kiri<sup>1</sup>.

Dalam berbagai *guidelines*, **reperfusi miokard secepatnya dengan trombolitik** ataupun intervensi koroner perkutan (PCI) primer menjadi pilihan dalam tatalaksana STEMI.<sup>2</sup> Dari *Global Registry of Acute Coronary Events*, juga dilaporkan bahwa dengan semakin banyaknya tindakan PCI primer pada STEMI dan non-STEMI serta peningkatan penggunaan farmakoterapi yang berbasis pada *evidence based*, angka kejadian gagal jantung menurun sebanyak 9% pada kasus STEMI dan 6,9% pada kasus non-STEMI.<sup>3</sup>

Kami melaporkan sebuah kasus STEMI-GJA di sebuah RS yang tidak memiliki fasilitas untuk revaskularisasi PCI, bahwa dengan kombinasi tatalaksana farmakoterapi yang baik akan memberikan *outcome* yang baik.

## LAPORAN KASUS

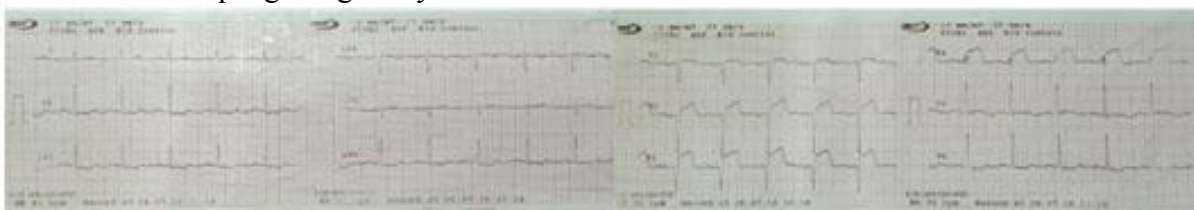Kami melaporkan kasus, seorang pria berusia 60 tahun datang ke unit gawat darurat (UGD) RSUD Panembahan Senopati, Bantul pada bulan Agustus 2016 dengan keluhan utama nyeri dada khas menjalar ke lengan kiri dan tembus ke punggung belakang, dengan intensitas semakin lama semakin meningkat sejak 4 jam sebelum masuk rumah sakit. Riwayat penyakit dahulu yaitu terdapat kebiasaan merokok, dislipidemia, dan hipertensi. Pada pemeriksaan fisik dan tanda vital masih dalam batas normal. Saat masuk, 12 *lead* elektrokardiogram (EKG) menunjukkan elevasi segmen ST V1-V5 dengan detak jantung (HR) 85 kali per menit.



Gambar 1. EKG pre-trombolitik

Pasien kemudian di diagnosis dengan STEMI anterior KILLIP I dan diberikan terapi O<sub>2</sub> 3 liter/menit nasal kanul, aspirin 300mg, clopidogrel (CPG) 300mg, dan ISDN 5mg sublingual. Trombolitik dengan alteplase 100mg diberikan secara intravena (i.v). Setelah trombolitik diberikan, EKG menunjukkan penurunan elevasi ST dan pengurangan nyeri dada.

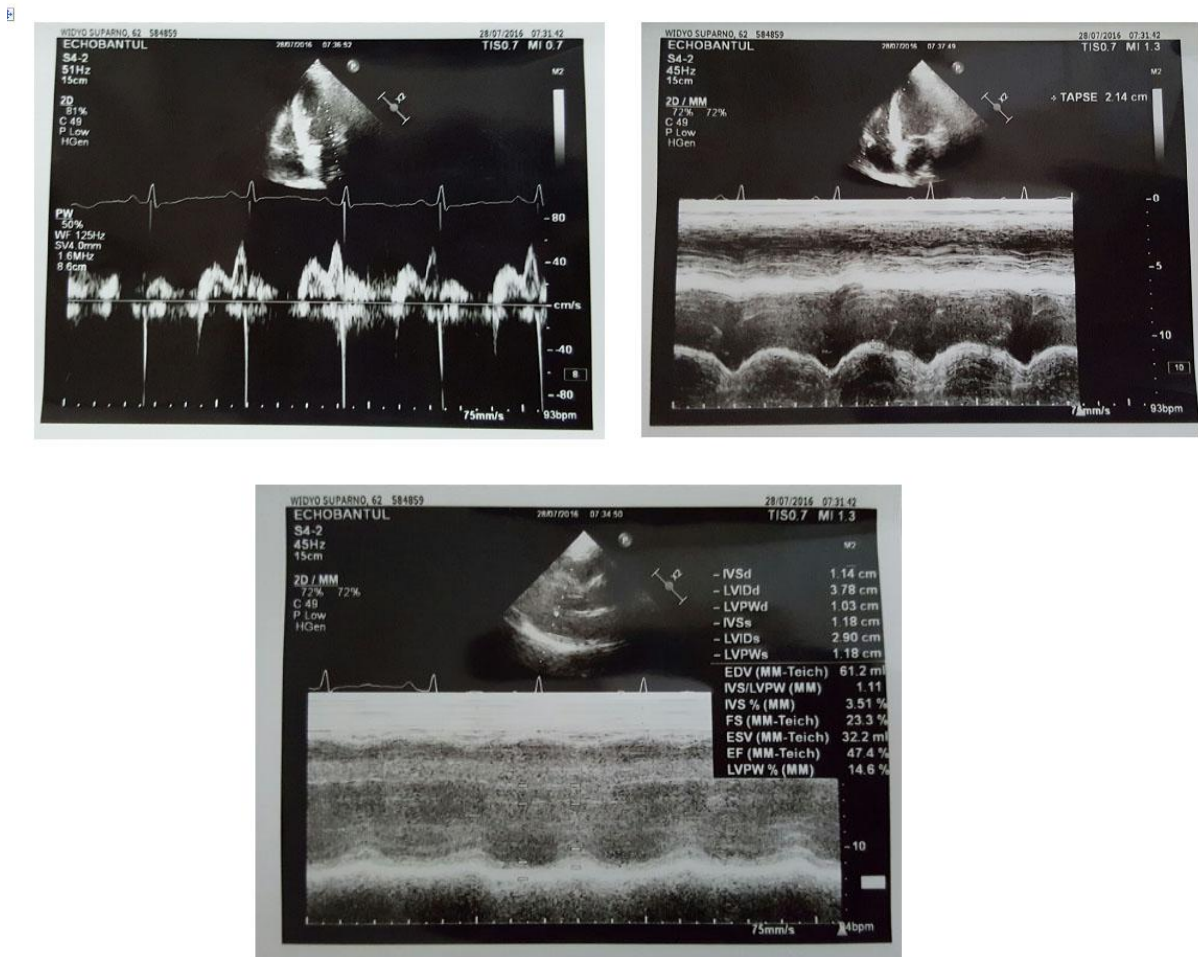
Pasien dirawat di unit perawatan intensif (ICU) RSUD Panembahan Senopati, Bantul dengan terapi infus NaCl 0,9% 16 tetes per menit (tpm), fondaparinux 1x2,5mg, aspilet 1x80mg, clopidogrel 1x75mg, captopril 3x12,5mg, bisoprolol 1x2,5mg, dan atorvastatin 1x40mg.



Gambar 2. EKG post-trombolitik

Pada hari pertama di ICU, pasien mengalami keluhan *dyspnea*, batuk, takipnea (laju pernafasan (RR) = 28 kali/menit), dan hipoksemia (SpO<sub>2</sub> 90%). Keluhan *dyspnea* semakin bertambah berat pada hari ke 2-3 rawat inap ICU, tekanan

darah menurun 95/60mmHg, dan disertai dengan adanya onset baru *atrial fibrillation* (AF). Dari pemeriksaan fisik didapatkan adanya ronki basah basal di kedua lapang paru. Ekokardiografi dilakukan pada hari ke-2 rawat inap.



Gambar 3. Hasil pemeriksaan ekokardiografi

Hasil pemeriksaan ekokardiografi; fungsi ventrikel kiri (LV) EF *simpsons* 15% (49% *teich*), LV disfungsi diastolik– tipe relaksasi, dan gangguan berat gerak segmental dinding jantung (akinetik anterolateral anteroseptal, apical). Pasien kemudian didiagnosis dengan gagal jantung akut, STEMI anterior post trombolisis Killip III, dan *new onset* AF. Pasien diberikan terapi; furosemid 5mg/jam, captopril 3x12,5mg, bisoprolol 1x2,5mg, fondaparinux 1x2,5mg, aspilet 1x80mg, clopidogrel 1x75mg, atorvastatin

1x40mg, nitroglicerine 30µg/min, norepinefrin 0,15mg/kgBB/jam dan juga manajemen keseimbangan cairan pasien. Direncanakan untuk dilakukan revaskularisasi bila pasien telah dalam keadaan *transportable*. Pada hari keempat rawat inap, gejala GJA secara bertahap semakin membaik ditandai dengan keluhan *dyspnea* berkurang, tanda vital yang stabil, dan pemeriksaan fisik yang semakin membaik. Pasien dipindahkan rawat di bangsal setelah hari ke-7 ICU, dan pulang

setelah sepuluh hari dirawat di rumah sakit.

## DISKUSI

Banyak uji klinis menunjukkan bahwa pasien dengan bukti klinis gagal jantung atau dengan bukti pencitraan adanya disfungsi sistolik ventrikel kiri (LVSD) akut setelah IMA memiliki prognosis yang buruk.<sup>4</sup> Infark miokard mengganggu fungsi miokardium karena menyebabkan menurunnya kekuatan kontraksi, menimbulkan abnormalitas gerakan dinding jantung, dan mengubah daya kembang ruang jantung. Dengan berkurangnya kemampuan ventrikel, terutama ventrikel kiri, maka besar volume sekuncup berkurang sehingga volume sisa ventrikel meningkat. Hal ini menyebabkan peningkatan tekanan jantung. Kenaikan tekanan ini disalurkan ke vena pulmonal. Bila tekanan hidrostatik dalam kapiler paru melebihi tekanan onkotik vaskular maka terjadi proses transudasi ke dalam ruang intersisial. Bila tekanan ini masih meningkat lagi, terjadi edema paru akibat perembesan cairan ke dalam alveoli yang berpotensi menyebabkan distress pernafasan akut.

Pedoman tatalaksana gagal jantung oleh *American Heart Association* (AHA) merekomendasikan bahwa kateterisasi jantung dan revaskularisasi secepatnya adalah komponen utama dalam tatalaksana pasien yang mengalami STEMI untuk prevensi terjadinya GJA.<sup>5</sup> Namun bila rumah sakit tidak mampu melakukan revaskularisasi dan pasien tidak dimungkinkan untuk dirujuk, tatalaksana farmakologis yang agresif untuk menjaga kondisi *euvolemia* juga menunjukkan hasil yang baik.

Pada fase akut, pemberian injeksi diuretik intravena, vasodilator, sampai pada optimalisasi hemodinamik sangat dibutuhkan. Pemberian diuretik sangat penting dalam kasus di mana terdapat dispnea serta tanda-tanda retensi air dan natrium. Diuretik *loop* intravena banyak digunakan mengingat efeknya pada

ekskresi natrium dan air, serta kemungkinan efek vasodilator. Namun, jika tanda dan gejala tidak membaik dengan pengelolaan ini, nitrat dapat digunakan, terutama nitrogliserin. Nitrat intravena bermanfaat dalam mengurangi *preload* dan menghilangkan gejala gagal jantung pasca IMA.

Setelah gejala akut terselesaikan, ACE inhibitor (ACEi), beta blocker (BB), dan *aldosterone antagonist* (AA) dapat diberikan. ACE inhibitor diberikan secara oral dalam 24 jam pertama pasca infark miokard pada pasien dengan infark miokard anterior, gagal jantung, atau fraksi ejeksi kurang dari 40%. *The Survival and Ventricular Enlargement* (SAVE) adalah sebuah uji klinis yang pertama melaporkan manfaat ACEi. Menurut SAVE, penggunaan captopril selama 42 bulan mengurangi mortalitas kardiovaskular sebesar 21% dan tingkat reinfark sebesar 25% pada pasien pasca infark miokard dengan disfungsi ventrikel kiri.<sup>6</sup> Sejumlah besar uji klinis yang dilakukan setelah SAVE, menunjukkan manfaat ACEi yang diberikan kepada semua pasien dengan infark miokard dan manfaat secara selektif terhadap pasien dengan disfungsi ventrikel dan gagal jantung. Dalam uji klinis lain, *Acute Ramipril Efficacy Acid* (AIRE), ramipril menurunkan mortalitas sebesar 27% karena kematian pada pasien pasca infark miokard.<sup>7</sup> Penggunaan trandolapril untuk pasien pasca infark miokard dengan disfungsi ventrikel kiri dinilai dalam *Trandolapril Cardiac Evaluation* (TRACE). Dalam uji klinis ini, pemberian trandolapril selama 50 bulan dapat mengurangi mortalitas kardiovaskular, reinfark, dan kejadian kematian mendadak.<sup>8</sup>

Berbeda dengan ACEi, hanya 3 macam BB yang menunjukkan manfaat mengurangi mortalitas yaitu bisoprolol, carvedilol, dan metoprolol *succinate*. Efek carvedilol pada pasien dengan disfungsi ventrikel kiri dapat dilihat dari uji klinis *Carvedilol Post-Infarct Survival Control in Left Ventricular Dysfunction*



(CAPRICORN). Dalam uji klinis ini, pemberian carvedilol dapat menurunkan mortalitas sebesar 23% dan pengurangan angka reinfark sebesar 40%.<sup>9</sup>

*Aldosterone antagonist* diketahui mengurangi mortalitas pada gagal jantung kronis berat sehingga pendekatan terapeutik pemberian AA juga diuji pada AMI. *Eplerenone Post-Acute Myocardial Infarction Heart Failure Efficacy and Survival Study* (EPHESUS) merupakan uji klinis pada pemberian eplerenon atau plasebopada pasien pasca infark miokard dengan LVSD selama 16 bulan. Pemberian eplerenon dapat mengurangi risiko relatif 15% dalam semua penyebab kematian dan 21% kematian mendadak.<sup>10</sup>

Pada laporan kasus ini, tatalaksana STEMI seperti antiplatelet, antikoagulan, dan statin juga diberikan bersamaan dengan pengobatan GJA. Statin memiliki efek anti inflamasi, dan inflamasi dianggap memiliki peranan dalam patofisiologi gagal jantung. Statin mengurangi angka rawat inap pada pasien dengan riwayat infark miokard. Statin terbukti memiliki hubungan independen dengan peningkatan *survival* pasien dengan gagal jantung. Faktanya, pemberian 10 mg rosuvastatin harian, pada pasien dengan LVSD, dapat menurunkan mortalitas kardiovaskular, infark miokard, dan stroke pada pasien dengan sensitifitas C reaktif protein tinggi  $\geq 2\text{mg/L}$ .<sup>11</sup> Namun, penelitian lebih lanjut diperlukan untuk merekomendasikan penggunaan statin secara rutin di pada pasien gagal jantung setelah infark miokard.

## SIMPULAN

Penatalaksanaan STEMI-GJA merupakan tantangan tersendiri bagi para klinisi kesehatan. Tatalaksana farmakologi pada kasus STEMI-GJA umumnya memerlukan kombinasi diuretik, vasodilator, dan inotropik untuk mencapai target euvolemik dan perfusi yang cukup. ACE inhibitor, beta blocker, dan *aldosterone antagonist* dapat diberikan

mengurangi mortalitas kardiovaskular, reinfark, dan kejadian kematian mendadak.

## DAFTAR PUSTAKA

1. Minicucci MF, Azevedo PS, Polegato BF, Paiva SAR, Zornoff LAM. Heart Failure After Myocardial Infarction: Clinical Implications and Treatment. *Clin Cardiol*. 2011;34(7):410–4.
2. Jhund PS, McMurray JJSV. Heart Failure After Acute Myocardial Infarction A Lost Battle in the War on Heart Failure? *Circulation*. 2008;118(20):2019–21.
3. Fox KAA, Steg PG, Eagle KA, Goodman SG, Anderson FAJ, Granger CB, et al. Decline in Rates of Death and Heart Failure in Acute Coronary Syndromes, 1999-2006. *JAMA*. 2007;297:1892–900.
4. Weir R, McMurray JJ V. Treatments that improve outcome in the patient with heart failure, left ventricular systolic dysfunction, or both after acute myocardial infarction. *Heart* 2005;91 5.
5. Yancy CW, Jessup M, Bozkurt B, Butler J, Casey DE, Drazner MH, et al. ACCF/AHA guideline for the management of heart failure: A report of the american college of cardiology foundation/american heart association task force on practice guidelines. *Circulation*. 2013;128(16).
6. Pfeffer MA, Braunwald E, Moyer LA, Basta L, Brown EJ, Cuddy TE, et al. Effect of captopril on mortality and morbidity in patients with left ventricular dysfunction after myocardial infarction. Results of the survival and ventricular enlargement trial. The SAVE Investigators. *N Engl J Med*. 1992;327:669–77.
7. Cleland JG., Erhardt L, Murray G, Hall AS, Ball SG. Effect of ramipril

- on mortality and mode of death among survivors of acute myocardial infarction with clinical evidence of heart failure. A report from the AIRE Study Investigators. *Lancet*. 1993;342:821–8.
8. Torp-pedersen C, Kober L. Effect of ACE inhibitor trandolapril on life expectancy of patients with reduced left-ventricular function after acute myocardial infarction. TRACE Study Group. Trandopril Cardiac Evaluation. *Lancet*. 1999;354:9–12.
  9. Investigators TC. Effect of carvedilol on outcome after myocardial infarction in patients with left-ventricular dysfunction: the CAPRICORN randomised trial. *Lancet*. 2001;357:1385–90.
  10. Pitt B, Remme W, Zannad F, Neaton J, Martinez F, Roniker, B., et al. Eplerenone, a Selective Aldosterone Blocker, in Patients with Left Ventricular Dysfunction after Myocardial Infarction. *N Engl J Med*. 2003;348:1309–21.
  11. McMurray JJV, Kjekshus J, Gullestad L, Dunselman P, Hjalmarsen A, Wedel H, et al. Effects of Statin Therapy According to Plasma High-Sensitivity C-Reactive Protein Concentration in the Controlled Rosuvastatin Multinational Trial in Heart Failure ( CORONA ) A Retrospective Analysis. *Circulation*. 2009;120:2188–96.